

Kür sağlanan küçük hücreli akciğer karsinomlu olguda gelişen metakron akciğer kanseri

Metachronous lung cancer in a patient after successfully treated small cell lung cancer

Ahmet BAŞOĞLU,¹ Ayşen TASLAK ŞENGÜL,¹ İlkser AKPOLAT,² Nilgün ÖZBEK,³ İdris YÜCEL⁴

¹Ondokuz Mayıs Üniversitesi Tıp Fakültesi, Göğüs Cerrahisi Anabilim Dalı, Samsun;

²Ondokuz Mayıs Üniversitesi Tıp Fakültesi, Patoloji Anabilim Dalı, Samsun;

³Ondokuz Mayıs Üniversitesi Tıp Fakültesi, Radyasyon Onkolojisi Anabilim Dalı, Samsun;

⁴Ondokuz Mayıs Üniversitesi Tıp Fakültesi, Medikal Onkoloji Anabilim Dalı, Samsun

Kür sağlanan küçük hücreli akciğer kanserinde, solunum yolu ve sindirim sisteminde ikinci primer tümör gelişme riskinin yüksek olduğu bilinmektedir. Biz metakron küçük hücreli ve küçük hücreli dışı akciğer kanserli olguyu literatür bilgileri eşliğinde sunmayı amaçladık. Yetmiş sekiz yaşında erkek hasta 13 yıl önce sağ akciğerde sınırlı evre küçük hücreli akciğer kanseri nedeniyle kemoterapi ve radyoterapi ile tedavi edildi. Takibinin 6. yılında evre 2B akciğer epidermoid kanser nedeniyle sağ üst lobektomi yapıldı. Metakron akciğer kanseri tanısıyla 7. yılında halen sorunsuz izlenmektedir. Sağkalım 2 yıldan fazla olan küçük hücreli akciğer kanserinde, ikinci primer küçük hücreli dışı akciğer kanseri gelişme riski, sigara içen ve kanseri olmayan kişilerle karşılaştırıldığında 7-16 kat fazladır. Olgular yakın takip edilmeli ve olası bir metakron tümör erken evrede yakalanmalıdır.

Anahtar sözcükler: Küçük hücreli akciğer kanseri; kür; metakron.

It is known that the risk of developing a second primary respiratory or digestive tract tumor is high in treated small cell lung cancers. This study aimed to present a patient with metachronous small cell and non-small cell lung cancer. Thirteen years before, the 78-year-old male patient received chemotherapy and radiotherapy due to limited-stage small cell cancer in the right lung. In the 6th year of the follow-up, he underwent right upper lobectomy due to lung epidermoid carcinoma, stage 2B. Over the 7 years following lobectomy, he had been followed without any problems. In small cell lung cancer patients with a survival of more than 2 years, the risk of developing a second primary non-small cell lung cancer is 7-16 times higher compared to those who smoke but do not have cancer. Patients should be followed closely so that a possible metachronous tumor can be detected in the early stages.

Key words: Small cell lung cancer; cure; metachronous.

Kür sağlanan küçük hücreli akciğer kanserinde (KHAK), solunum yolu ve sindirim sisteminde (aerodigestive) ikinci primer tümör gelişme riskinin yüksek olduğu bilinmektedir.^[1,2] Tedaviden sonra 2 yıllık sağkalımda bu riskin %30'a kadar arttığı bildirilmiştir.^[1,2] Aynı histolojik tip varlığında metakronize akciğer kanserini rekürren akciğer kanserinden, senkronize primer akciğer kanserini metastatik akciğer kanserinden ayırmak güçtür.^[3]

Klinik ve tedavi yaklaşımı açısından önemli olan bu ayrımı yapabilmek için günümüzde Martini ve Malomed'in 1975 yılında tanımladığı ölçütler kullanılmaktadır.^[4]

Bu ölçütlere göre aynı histolojik tipte metakron akciğer tümörlerinde hastaliksız geçen sürenin 2 yıldan uzun olması, ikinci kanserin farklı bir lob veya akciğerde olması ve ortak drenaj yollarında karsinom ve ekstratorasik metastaz olmaması ge-

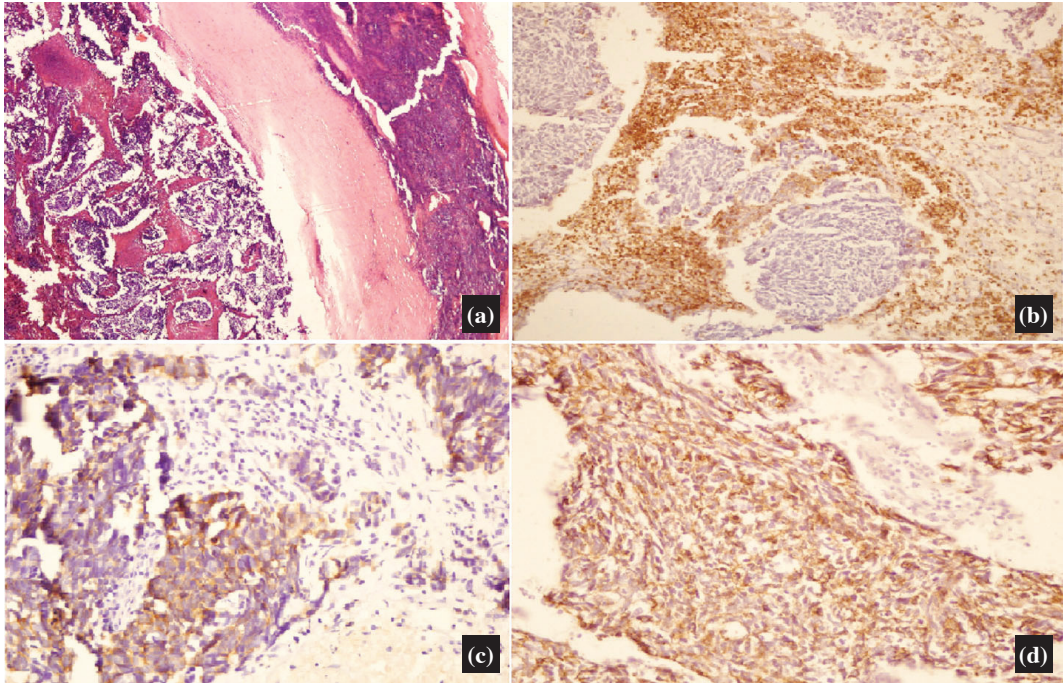
rekir. Biz aynı taraf akciğerde farklı histolojik tipte metakron akciğer kanseri olgusunu literatür bilgileri eşliğinde sunmayı amaçladık.

OLGU SUNUMU

On üç yıl önce 65 yaşında erkek hasta kilo kaybı şikayeti ile hastanemize başvurdu. 30 paket/yıl sigara hikayesi vardı. Son 13 yıldır sigara kullanmıyordu. Koroner arter hastalığı nedeniyle 7 yıldır medikal tedavi alıyordu. Fizik muayenesinde sağ supraklavikular 2 cm çapında lenfadenopati dışında patolojik bulgu saptanmadı. Akciğer grafisinde sağ hiler dolgunluk izlendi. Bilgisayarlı toraks tomografisinde sağ hilus anteriorunda yaklaşık 2x3 cm'lik nodüler lezyon ve paratrakeal 1 cm'lik lenf nodları izlendi. Supraklavikular eksizyonel lenf nodu biyopsisi yapıldı. Histopatolojik değerlendirmede metastatik küçük hücreli anaplastik karsinom olarak raporlandı (Şekil 1). Sınırlı KHAK tanısı konulan hasta medikal onkoloji bölümüne refere edildi. Hastaya 6 kür sisplatin+etoposid kemoterapi rejimi ile birlikte eş zamanlı 5000 cGy radyoterapi uygulandı. Tedavi sonucunda tam ya-

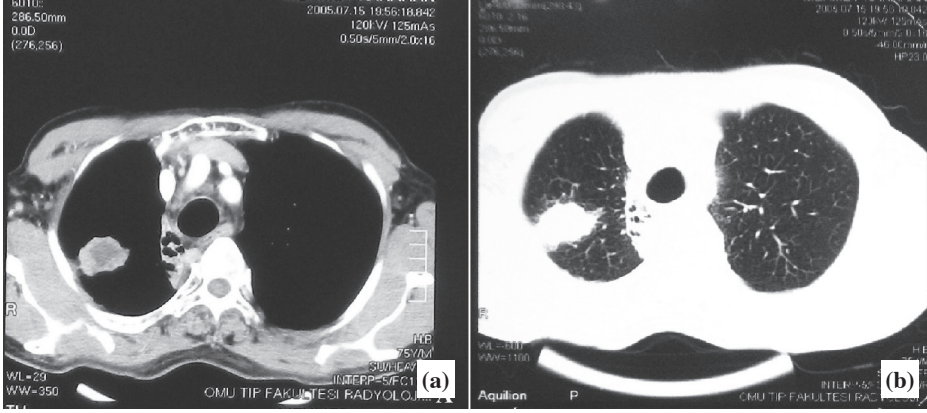
nıt elde edildi. Takiben profilaktik kraniyal radyoterapi verildi.

İzlemine devam edilen hastanın 6. yılında çekilen kontrol toraks tomografisinde sağ akciğer üst zon posterolateralde 3-5 cm çaplı kalın, düzensiz sınırlı, çevreye spiküler uzanımları bulunan plevra ile iştirakli kitle lezyonu tespit edildi (Şekil 2). Transtorasik ince iğne aspirasyon biyopsisi sonucu küçük hücreli dışı akciğer kanseri (KHDAK) olarak bildirildi. Beyin ve batin tomografisi ve kemik sintigrafisi normal olarak değerlendirilen hasta ikinci primer akciğer kanseri tanısı ile kliniğimize refere edildi. Fizik muayenesinde genel durumu iyi, vital bulguları stabildi. Solunum fonksiyon testinde zorlu vital kapasite (FVC): 2.53 lt (%68.5), 1. saniye zorlu ekspiratuvar volüm (FEV1): 2.29 lt (%79.7) idi. Kan sayımı ve serum biyokimya değerleri normaldi. Bronkoskopide intrabronşiyal lezyon izlenmedi. Eksplorasyonda sağ üst lob anterior segmentte 4x4 cm kitlenin minör fissüre invaze olduğu ve hilusa doğru uzandığı görüldü. Öncelikle üst bilobektomi planlandı. Majör fissürün intakt,



Şekil 1. (a) Supraklavikular lenf nodu; küçük hücreli karsinom metastazı (HEx40), (b) LCA ile lenfoid hücreler pozitif boyandı. Tümör hücrelerinde boyanma izlenmedi (x200). (c) Kromagraninle tümör hücreleri pozitif boyandı (x400). (d) Sitokeratinle tümör hücreleri pozitif boyandı (x400).

Renkli şekiller derginin online sayısında görülebilir. (www.onkder.org)

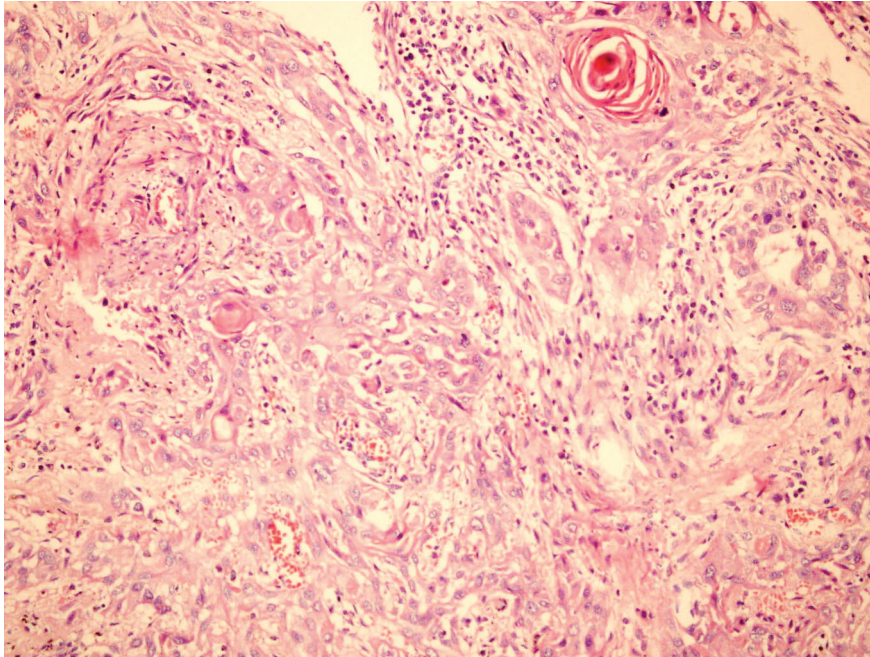


Şekil 2. (a) Bilgisayarlı toraks tomografisinde sağ akciğer üst lob posterolateralde 3x4 cm içi nekrotik kitlesel lezyon ve paramediastinal kistik bronşektazik alan izlenmekte **(b)** Parankim penceresinde kitlenin sınırlarının düzensiz olduğu görülmektedir.

vasküler yapıların fragil olması ve preoperatif aldığı tedaviler göz önüne alınarak pnömonektomi yapıldı. Histopatolojik değerlendirme iyi diferansiye skuamöz hücreli akciğer kanseri olarak raporlandı (Şekil 3). Hastaya cerrahi tedavi sonrası adjuvan kemoterapi düşünülmedi. Olgu evre 2B ($T_3N_0M_0$) KHDAK olarak 7. yılında, KHAK'ni takiben 13. yılında sorunsuz izlenmektedir.

TARTIŞMA

Son iki dekatta sınırlı KHAK'da kemoterapi (KT) ve radyoterapinin (RT) kombine tedavisi ile uzun sağkalım elde edildiği bilinmektedir. Sınırlı hastalıkta kombinasyon KT ile kür oranı %50-60, yaygın hastalıkta %15-25'dir. Yaygın hastalıkta ortalama sağkalım sadece 7-11 ay, 2-3 yıllık sağkalım %1-2'dir.^[5] Tek başına KT, KT ve RT kombine



Şekil 3. Pnömonektomi materyali; iyi diferansiye skuamöz hücreli karsinom (HEx200).

Renkli şekiller derginin online sayısında görülebilir. (www.onkder.org)

tedavisi ile karşılaştırıldığında ikinci primer kanser gelişme riski 4 kat fazla bildirilmiştir.^[6] Sınırlı KHAK olgumuz KT ve RT ile tedavi edilmiş ve kür sağlanmıştır. İkinci primer epidermoid akciğer kanseri 6 yıl sonra tespit edilmiş, cerrahi rezeksiyonla tedavi edilerek kür elde edilmiştir.

Sağkalım 2 yıldan fazla olan KHAK'da, ikinci primer KHDAK gelişme riski, sigara içen ve kanseri olmayan kişilerle karşılaştırıldığında 7-16 kat fazladır.^[7] KHAK'da 2 yıl sağkalımda ikinci primer akciğer kanseri gelişme riski 10 kat, 10 yıl sağkalımla 20 kat artar.^[6] Riski artıran en önemli sebeplerden biri sigaradır. İkinci primer akciğer tümörü gelişen hastaların çoğunun ilk tümör tedavisinden sonra sigarayı bırakmadıkları kanıtlanmıştır.^[8] Ayrıca genetik faktörler ve primer tümöre uygulanan tedavi de (KT-RT gibi) ikinci primer kanser riskini artırmaktadır.^[9] Olgumuz primer akciğer kanseri tanısını almadan 13 yıl önce sigarayı bırakmasına rağmen metakron akciğer kanseri görüldü.

İkinci primer akciğer kanseri tüm akciğer malignitelerinin %0.39'unu oluşturur. Epidermoid akciğer kanseri, metakron primer akciğer kanserli olgularda en sık rastlanan tümör tipidir. En sık epidermoid-epidermoid kanser kombinasyonu görülür.^[6] Kür sağlanmış KHAK'da, ikinci primer olarak en sık epidermoid akciğer kanser geliştiği raporlanmıştır. Olgumuzda kür sağlanmış sınırlı evre KHAK sonrasında ikinci primer olarak epidermoid kanser gelişmiştir. Buna karşılık yeni basının histolojik tipin adenokarsinom olduğunu savunan görüşler de vardır.^[10]

Metakron ve senkron tümörlerde, primer akciğer tümörü gibi komplet rezeksiyon uygulanmalıdır. En sık önerilen cerrahi işlem lobektomidir.^[11] İkinci primer akciğer kanseri gelişme riski akıldta tutulmalı ve uygun hastalarda sleeve lobektomi yapılmalıdır.^[12] Martini ve ark.^[13] evre I KHDAK'de 5 ve 10 yıllık sağkalımı lobektomide %77 ve %70, segmentektomi ve kama rezeksiyonda %59 ve %35 olarak bildirmişlerdir. Primer kanser tedavisinden sonra metakron kanser gelişme riski her yıl için %1-2'dir. Bu sebeple aynı taraf metakron kanseri önleme açısından pnömonektomiye öneren farklı görüşler de vardır.^[11] Biz her iki akciğerde de metakron tümör gelişebileceği için, mümkün oldu-

ğunca parankim korumayı anatomik rezeksiyonların yapılması gerektiğini düşünüyoruz. Fakat bu olguda kitlenin yerleşimi ve kofaktörler nedeniyle pnömonektomi yapmak zorunda kaldık.

Metakron ve senkron akciğer kanserleri, primer akciğer kanserinden daha kötü prognoza sahiptir. Senkron akciğer kanserinin de metakron akciğer kanserinden daha kötü sağkalımı olduğu bildirilmiştir. Bunun nedeni tam olarak bilinmemekle beraber çok nedenli olarak kabul edilir.^[14] Metakron akciğer kanserinde beş yıllık sağkalım; ilk tümör rezeksiyonundan sonra %61, metakron akciğer tümöründen sonra %33 olarak bildirilmiştir.^[3] Metakron ve senkron kanserlerde sağkalım, tümörün evresi ve uygulanan cerrahinin küratif olmasına bağlıdır. Aynı zamanda metakron tümörlerde hastalısız dönemin uzun olması ve tümör hücre tipini farklı olması da iyi prognoz göstergesidir.^[3,5] Albain ve ark.^[15] KHAK'da normal serum laktat dehidrogenazını (LDH) da iyi prognoz göstergesi olarak bildirmişlerdir. Olgumuzda primer tümör tanımlandığında normal serum LDH'sı mevcuttu. 6 yıl hastalısız dönem geçirdi ve iki farklı hücre tipi tanımlandı.

Sonuç olarak, primer akciğer kanseri tedavisi sonrası, metakron akciğer kanseri gelişebileceği unutulmamalıdır. Primer tümörde cerrahi rezeksiyon ile tedavi sağlanacaksa, anatomik rezeksiyon mümkün olduğunca parankim korunarak yapılmalıdır. Olgular yakın takip edilmeli ve olası bir metakron tümör erken evrede yakalanmalıdır.

KAYNAKLAR

1. Heyne KH, Lippman SM, Lee JJ, Lee JS, Hong WK. The incidence of second primary tumors in long-term survivors of small-cell lung cancer. *J Clin Oncol* 1992;10(10):1519-24.
2. Kawahara M, Ushijima S, Kamimori T, Kodama N, Ogawara M, Matsui K, et al. Second primary tumours in more than 2-year disease-free survivors of small-cell lung cancer in Japan: the role of smoking cessation. *Br J Cancer* 1998;78(3):409-12.
3. Battafarano RJ, Force SD, Meyers BF, Bell J, Guthrie TJ, Cooper JD, et al. Benefits of resection for metachronous lung cancer. *J Thorac Cardiovasc Surg* 2004;127(3):836-42.
4. Martini N, Melamed MR. Multiple primary lung cancers. *J Thorac Cardiovasc Surg* 1975;70(4):606-12.

5. van Rens MT, Zanen P, de la Rivière AB, Elbers HR, van Swieten HA, van den Bosch JM. Survival after resection of metachronous non-small cell lung cancer in 127 patients. *Ann Thorac Surg* 2001;71(1):309-13.
6. Greenblatt MS, Bennett WP, Hollstein M, Harris CC. Mutations in the p53 tumor suppressor gene: clues to cancer etiology and molecular pathogenesis. *Cancer Res* 1994;54(18):4855-78.
7. Smythe WR, Estrera AL, Swisher SG, Merriman KW, Walsh GL, Putnam JB Jr, et al. Surgical resection of non-small cell carcinoma after treatment for small cell carcinoma. *Ann Thorac Surg* 2001;71(3):962-6.
8. Richardson GE, Tucker MA, Venzon DJ, Linnoila RI, Phelps R, Phares JC, et al. Smoking cessation after successful treatment of small-cell lung cancer is associated with fewer smoking-related second primary cancers. *Ann Intern Med* 1993;119(5):383-90.
9. Kelley MJ, Nakagawa K, Conrad NK, LeRiche J, Murray N, Lee JS, et al. Genetic analysis of second primary lung cancers in patients surviving small cell lung cancer. *Clin Cancer Res* 1996;2(7):1103-5.
10. Johnson BE. Second lung cancers in patients after treatment for an initial lung cancer. *J Natl Cancer Inst* 1998;90(18):1335-45.
11. Shields TW. Multipl primary bronchial carcinomas. *Ann Thorac Surg* 1974;27:1-2.
12. Önen A, řanlı A. Senkron ve metakron akciđer kanserlerinde cerrahi tedavi. *Toraks Dergisi* 2004;5:201-7.
13. Martini N, Bains MS, Burt ME, Zakowski MF, McCormack P, Rusch VW, et al. Incidence of local recurrence and second primary tumors in resected stage I lung cancer. *J Thorac Cardiovasc Surg* 1995;109(1):120-9.
14. Antakli T, Schaefer RF, Rutherford JE, Read RC. Second primary lung cancer. *Ann Thorac Surg* 1995;59(4):863-7.
15. Albain KS, Crowley JJ, LeBlanc M, Livingston RB. Determinants of improved outcome in small-cell lung cancer: an analysis of the 2,580-patient Southwest Oncology Group data base. *J Clin Oncol* 1990;8(9):1563-74.