

# Meme karsinomunda CD44S ekspresyonu

## CD44S expression in breast carcinoma

Ebru Esin YÖRÜKER,<sup>1</sup> Sevcihan MUTLU GÜNER,<sup>2</sup>  
Semra DÖLEK GÜLER,<sup>2</sup> Fatma Canan ALATLI<sup>2</sup>

<sup>1</sup>*İstanbul Üniversitesi Onkoloji Enstitüsü, Temel Onkoloji Anabilim Dalı, İstanbul*

<sup>2</sup>*İstanbul Üniversitesi Onkoloji Enstitüsü, Klinik Onkoloji Anabilim Dalı, Onkolojik Sitoloji Bilim Dalı, İstanbul*

### AMAÇ

Bu çalışmada, meme karsinomunda CD44S ekspresyonu araştırıldı ve lenf nodu durumu, östrojen, progesteron gibi prognostik faktörlerle karşılaştırıldı.

### GEREÇ VE YÖNTEM

Meme karsinomlu 40 hastadan elde edilen hücre bloğu materyali çalışmayı oluşturdu. Altı hastaya ait benign lezyonlar kontrol grubu olarak kullanıldı. Hücre bloğu materyalinden hazırlanan kesitlere immünohistokimyasal boyama yöntemi uygulandı. CD44S pozitifliğinin lenf nodu metastazı ve diğer parametrelerle korelasyonu araştırıldı.

### BULGULAR

CD44S 29 olguda pozitif, 11 olguda negatif bulundu. Kontrol grubunu oluşturan olguların hepsi CD44S antikoruyla pozitif sonuç verdi. CD44S ekspresyonu ile diğer parametreler arasında istatistiksel olarak anlamlı bir sonuç bulunmadı.

### SONUÇ

Bu çalışmanın sonucunda meme karsinomunda CD44 ekspresyonunun lenf nodu metastazı, östrojen ve progesteron pozitifliğiyle ilişkisi yoktur sonucuna varılmıştır.

**Anahtar sözcükler:** CD44S; lenf nodu metastazı; meme karsinomu.

### OBJECTIVES

The aim of our study is to compare the expression of CD44S with well known prognostic factors as a lymph node status and estrogen, progesterone in breast carcinoma.

### METHODS

The study was performed with the cell blocks of 40 patients with breast carcinoma. Six patients with benign lesions were used as control. Immunocytochemistry staining method was applied to the sections prepared from the cell blocks. Slides were evaluated and correlations between CD44S positivity and lymph node metastasis and other parameters.

### RESULTS

CD44 positivity were detected in 29 cases and 11 cases negative. All of the cases in the control group were positive for CD44S antibody. No statistically significant correlations were established between CD44S expressions and other parameters.

### CONCLUSION

As a result of this study it is concluded that CD44S expression has no relationship with lymph node metastasis, estrogen and progesterone positivities in breast carcinoma.

**Key words:** CD44S; lymph node metastasis; breast carcinoma.

Meme kanseri kadınlarda görülen en sık malign tümör olup, kadınlarda tüm kanserlerin %30'unu oluşturmaktadır.<sup>[1]</sup>

CD44 bir adezyon molekülüdür ve hücre-hücre ve hücre-matriks ilişkisinde önemli rol oynadığı düşünülen bir transmembran glikoproteinidir.<sup>[2,3]</sup> Birçok kanser tipinde tümör yayılımı ile ilişkili olarak CD44 üretimi ve yapısında farklılıklar gösterilmiştir.<sup>[4,5]</sup> CD44'ün hücre bağlanması, göç ve metastazla ilişkili olan tüm etkileri özellikle CD44'ün hücrenin hyalüronik aside bağlanmasını kolaylaştırma kapasitesiyle ilişkilidir.<sup>[4]</sup> Derinin skuamöz hücreli karsinomu, meme ve akciğer karsinomu gibi çeşitli malignitelere bu adezyon molekülünün ekspresyonunun kaybının progresyon ve metastazda payının olabileceği düşünülmektedir.<sup>[2,3]</sup>

Bu çalışmada meme karsinomu olan hastalarda CD44S ekspresyon durumu incelendi. CD44S pozitifliği ile lenf nodu metastazı, östrojen (ER) ve progesteron (PR) pozitifliği arasındaki korelasyon araştırıldı.

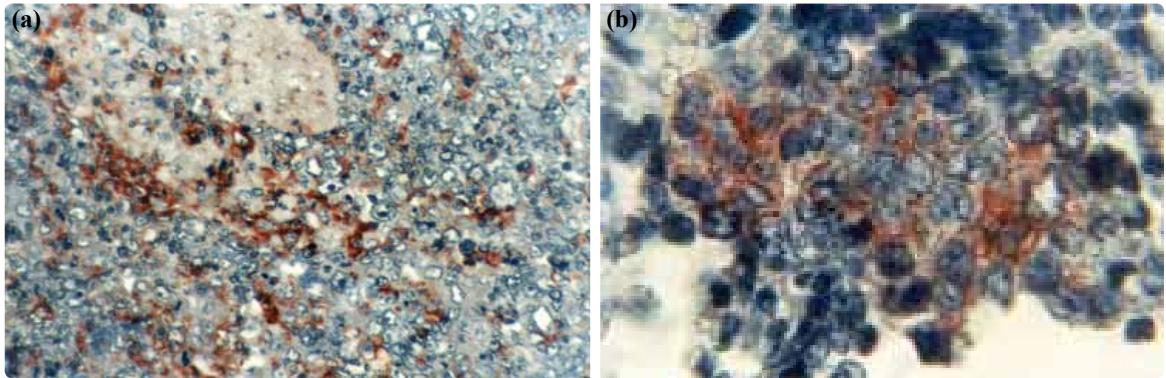
## GEREÇ VE YÖNTEM

Çalışma grubunu meme karsinomu tanısı almış 40 hastadan ince iğne aspirasyon biyopsisi yöntemiyle elde edilen hücre bloğu materyali oluşturdu. Altı hastadan elde edilen benign meme lezyonları kontrol grubu olarak kullanıldı. Hücre bloğundan hazırlanan kesitlere CD44S antikoruyla immünohistokimyasal boyama yöntemi uygulandı. Rutin formol-parafin takibinden geçen hücre bloğu materyalinin parafin bloklarından pozitif şarjlı lamlara yaklaşık beş mikron kalınlığında kesitler alın-

dı. Kesitlerin lam üzerine tam olarak yapışmaları ve deparafinizasyonu için lamlar 37°C sıcaklıkta etüvde bekletildi. Lamlar sırasıyla ksilol ve alkol serilerinden geçirilerek distile suya alındı. Anti-jen retrieval işlemi mikrodalga fırında beş dakikadan dört kez uygulandı, 20 dakika oda ısısında soğumaya bırakıldı. Bu çalışmada Ultratek Horse Radish Peroksidaz kit (Scytek Laboratories) ve CD44S primer antikor (Neomarkers, Mouse, Monoclonal) kullanıldı. Endojen peroksidaz aktivitesinin önlenmesi için kesitler 20 dakika %3'lük hidrojen peroksitle, zemin boyasını önlemek için 15 dk blokaj solüsyonu ile inkübe edildi. Daha sonra sırasıyla primer antikor ile 60 dk, sekonder antikor ile 25 dk inkübe edildi. Süre sonunda lamlar distile su ile yıkandı ve beş dakika Fosfat Buffer Solüsyonunda bekletildi. Kesitlerin görünür hale gelmesi için AEC kromojen ile 30 dakika inkübe edildi, süre sonunda distile su ile yıkandı. Lamlar üç dakika Mayer hematoksilende bekletilerek zıt boyaması yapıldı. Tüm preparatlar su bazlı kapama malzemesiyle kapatılarak ışık mikroskopunda incelendi. CD44S ile boyanan preparatlarda %0-5 arasında boyananlar negatif (-), %5'ten daha fazla boyanma gösterenler pozitif (+) olarak değerlendirildi. İstatistiksel değerlendirmede Fisher kesin ki-kare testi kullanıldı. P=0.05'den daha az olanlar istatistiksel olarak anlamlı kabul edildi.

## BULGULAR

Hastaların yaş aralığı 26-81 arasında değişmekte idi. Medyan yaş 51'di. Yirmi dokuz olguda CD44S pozitif, 11 olguda negatif bulundu. Kontrol grubunu oluşturan altı olgunun tümü CD44S



Şekil 1. (a) Lenf nodu pozitif olguda CD44S pozitifliği (x250). (b) Lenf nodu negatif olguda CD44S pozitifliği (x1000).

**Tablo 1**

CD44S, östrojen, progesteron, lenf nodu metastazı, tümör ve kontrol grubu istatistiksel değerlendirme sonuçları

	CD44S				p
	-		+		
	n	%	n	%	
Östrojen					
+	5	12.5	24	60	=0.07
-	5	12.5	6	15	
Progesteron					
+	6	15	23	57.5	=0.92
-	4	10	7	17.5	
Lenf nodu metastazı					
+	8	20	14	35	=0.069
-	2	7.5	16	17.5	
Kontrol	0		6		=0.20
Tümör	11		29		

antikoruyla pozitif sonuç verdi. Yirmi iki hastada lenf nodu pozitif, 18 olguda negatifti. Yirmi dokuz hastada ER pozitif, 11 hastada negatif; 29 hastada PR pozitif, 11 hastada negatifti. Tümör grubu ve kontrol grubu arasında istatistiksel olarak anlamlı bir sonuç elde edilemedi ( $p=0.20$ ) ER ile CD44S pozitifliği arasında ( $p=0.07$ ), PR ile CD44S pozitifliği arasında ( $p=0.92$ ) ve lenf nodu metastazı (Şekil 1a, b) ile CD44S pozitifliği arasında ( $p=0.069$ ) yapılan istatistiksel incelemede anlamlı sonuç elde edilemedi (Tablo 1).

## TARTIŞMA

CD44S bir adezyon molekülüdür ve hyaladherinler olarak adlandırılan hücre adezyon molekülleri ailesinin bir üyesidir. CD44'ün tümör-endotel etkileşiminde, hücre motilitesi ve migrasyonunda, hücre adezyonunda ve tümör invazyonu, progresyonu ve metastazında etkisi olduğu kabul edilmektedir.<sup>[6]</sup>

Birçok çalışmada CD44S farklı izoformlarının hem malign transformasyon, normal ve tümör hücre diferansiyasyonu, metastaz hem de prognozla ilişkisi bulunmuştur.<sup>[7-14]</sup>

Fox ve ark.,<sup>[15]</sup> İl Bankfalvi ve ark.<sup>[1]</sup> CD44S'i normal, benign ve malign meme dokusunda araştırmışlar ve CD44S'yi hem normal hem de tümör

dokusunda pozitif bulmuşlardır.

Meme karsinomuyla ilgili birçok çalışmada hem CD44S hem de farklı varyantlarının arttığı tespit edilmiş ve tümör diferansiyasyonu, tümör büyüklüğü, steroid reseptör durumu, aksiller lenf nodu metastazı ve hastanın sağkalımıyla korelasyonu bulunmuştur.<sup>[7,8,10,11,14]</sup>

Sonuç olarak, meme karsinomunda CD44S tanı, diferansiyasyon ve prognozda uygun bir marker değildir. Farklı CD44 izoformları ve daha fazla hasta ve farklı prognostik parametrelerle araştırılması gerektiğini düşünmekteyiz.

## KAYNAKLAR

1. Greenlee RT, Murray T, Bolden S, Wingo PA. Cancer statistics, 2000. *CA Cancer J Clin* 2000;50(1):7-33. [CrossRef](#)
2. Garcia del Muro X, Torregrosa A, Muñoz J, Castellsagué X, Condom E, Vigués F, et al. Prognostic value of the expression of E-cadherin and beta-catenin in bladder cancer. *Eur J Cancer* 2000;36(3):357-62. [CrossRef](#)
3. Toma V, Hauri D, Schmid U, Ackermann D, Maurer R, Alund G, et al. Focal loss of CD44 variant protein expression is related to recurrence in superficial bladder carcinoma. *Am J Pathol* 1999;155(5):1427-32. [CrossRef](#)
4. Naor D, Sionov RV, Ish-Shalom D. CD44: structure, function, and association with the malignant process. *Adv Cancer Res* 1997;71:241-319. [CrossRef](#)
5. Ponta H, Sherman L, Herrlich PA. CD44: from adhe-

- sion molecules to signalling regulators. *Nat Rev Mol Cell Biol* 2003;4(1):33-45. [CrossRef](#)
6. İzmirli M, Bayram İ, Şenol S, İlham M. İleri evre özefagus yassı epitelyum hücreli karsinomlarında CD44s ekspresyonu ve diğer klinikopatolojik prognostik faktörler. *Uluslararası Hematoloji-Onkoloji Dergisi* 2009;1:28-35.
  7. Bânkfalvi A, Terpe HJ, Breukelmann D, Bier B, Rempé D, Pschadka G, et al. Gains and losses of CD44 expression during breast carcinogenesis and tumour progression. *Histopathology* 1998;33(2):107-16. [CrossRef](#)
  8. Friedrichs K, Franke F, Lisboa BW, Kügler G, Gille I, Terpe HJ, et al. CD44 isoforms correlate with cellular differentiation but not with prognosis in human breast cancer. *Cancer Res* 1995;55(22):5424-33.
  9. Yahyaoui O, Guerbaoui M, Oudghiri M. Relationship between lymphatic metastasis in breast and cervix cancers and the level of CD44-H expression evaluated by an immunohistochemical method. [Article in French] *Gynecol Obstet Fertil* 2001;29(6):422-6. [Abstract]
  10. Hole AK, Belkhiri A, Snell LS, Watson PH. CD44 variant expression and estrogen receptor status in breast cancer. *Breast Cancer Res Treat* 1997;43(2):165-73.
  11. Iida N, Bourguignon LY. Coexpression of CD44 variant (v10/ex14) and CD44S in human mammary epithelial cells promotes tumorigenesis. *J Cell Physiol* 1997;171(2):152-60. [CrossRef](#)
  12. Kim JY, Cho H, Rhee BD, Kim HY. Expression of CD44 and cyclin D1 in fine needle aspiration cytology of papillary thyroid carcinoma. *Acta Cytol* 2002;46(4):679-83. [CrossRef](#)
  13. Ross JS, del Rosario AD, Sanderson B, Bui HX. Selective expression of CD44 cell-adhesion molecule in thyroid papillary carcinoma fine-needle aspirates. *Diagn Cytopathol* 1996;14(4):287-91. [CrossRef](#)
  14. Woodman A, Sugiyama M, Yoshida K, Sugino T, Gorham H, Bolodeoku J, et al. Disorganized CD44 gene transcription and bladder cancer: clinical implications. *Proc Annu Meet Am Assoc Cancer Res* 37 (abst):1996;606.
  15. Fox SB, Fawcett J, Jackson DG, Collins I, Gatter KC, Harris AL, et al. Normal human tissues, in addition to some tumors, express multiple different CD44 isoforms. *Cancer Res* 1994;54(16):4539-46.