

Rektal kanserlerde radyoterapi planlaması

Radiotherapy planning at rectal cancer

Diclehan KILIÇ,¹ Fatih DEMİRCİOĞLU²

¹Gazi Üniversitesi Tıp Fakültesi, Radyasyon Onkolojisi Anabilim Dalı, Ankara;

²Recep Tayyip Erdoğan Üniversitesi Rize Eğitim ve Araştırma Hastanesi, Radyasyon Onkolojisi Kliniği, Rize

Teknolojik gelişmelerin radyasyon onkolojisi üzerine yansımaları sonucunda rektal kanser tedavisinde diğer kanser türleri gibi daha etkin biçimde radyoterapi uygulanabilmektedir. Günümüzde güncel yaklaşım konformal tekniklerin uygulaması yönündedir. En uygun şekilde hasta simülasyonu yapılarak uluslararası kriterlere göre hedef bölge ve risk altındaki kritik organlar belirlenmelidir. Rektal kanserlerin radyoterapisinde önerilen çoklu alanlarla üç boyutlu tedavidir. Sıklıkla bir arka ve iki yan olmak üzere üçlü alan kullanılır. Hedef hacim farklılıklarına göre dört alan "box" tekniği veya farklı alanlar belirlenebilir. Konvansiyonel fraksiyonasyonla mikroskopik hastalığı tedavi etmek için gerekli doz 45-50.4 Gy'dir. Pelvise 45 Gy'lik RT sonrasında ince bağırsaklar yüksek doz alanı dışında tutularak tümör veya tümör yatağına 5.4 Gy ek doz verilir. 50.4 Gy'nin üzerindeki dozların lokal kontrole etkisi net değildir. Doz eskalasyonu ve ileri radyoterapi tekniklerinin kullanılması için yeni çalışmaların sonuçları beklenmelidir.

Anahtar sözcükler: Konformal teknik; radyoterapi planlama; rektal kanser.

Radiotherapy can be applied more effectively on rectal cancer like other cancers as a result of technological advances in radiation oncology. Nowadays, the current approach is conformal techniques. The target volume and critical organs at risk should be identified according to international criteria by making the best patient simulation. Three-dimensional treatment with multiple fields purposed for rectal cancer radiotherapy. Three fields often used as one posterior and two lateral fields. Four field "box" technique or other techniques are identified according to target volume differences. 45-50.4 Gy radiotherapy at conventional fractionation is required for treatment of microscopic disease. 5.4 Gy boost dose added to tumour or tumour bed by keeping the small bowel outside the high dose volume after 45 Gy radiotherapy to pelvis. The effect of the dose above 50.4 Gy is not clear for local control. The results of new studies should be expected for dose escalation and the use of advanced radiotherapy techniques.

Key words: Conformal techniques; radiotherapy planning; rectal cancer.

Rektal kanserler tüm dünyada olduğu gibi ülkemizde de insidansı gittikçe artan habis tümörlerdendir. Hastalığın doğal seyrinin daha iyi anlaşılması ve gerek görüntüleme gerekse tedavi tekniklerindeki gelişmeler sonucunda günümüzde radyoterapi (RT), rektal kanserlerin küratif tedavisinde daha belirleyici tedavi modalitesi olarak yer almaktadır. Başta güncel organ koruma protokolleri olmak üzere hemen her evredeki rektal kanser olgusunda farklı gayelerle etkin rol almaktadır.

Rektum kanserlerinin tedavisinde öncelikle kür sağlanması, sonra hastalığın nüksetmesinin önlenmesi ve hastaliksız ve genel sağkalım sürelerinin iyileştirilmesi yanı sıra tedaviler öncesi bağırsak fonksiyonunun ve hasta yaşam kalitesinin korunması temel hedeftir. Bilgisayar teknolojisinin ilerlemesi ve bu teknolojik gelişmelerin radyoterapi cihazlarına yansımaları sonucunda tedavi planlama ve uygulamalarında konformal teknikler kullanılabilmektedir. Böylece daha doğru alanlara daha

İletişim (Correspondence): Fatih DEMİRCİOĞLU. Recep Tayyip Erdoğan Üniversitesi Rize Eğitim ve Araştırma Hastanesi, Radyasyon Onkolojisi Kliniği, Rize, Turkey. Tel: +90 - 464 - 213 04 91 e-posta (e-mail): fthdemircioglu@yahoo.com

doğru dozlar uygulanabilmekte, tedavi yan etkileri ve komplikasyonları şeklinde karşımıza çıkacak kritik organ dozları azaltılabilmektedir. Bu amaçla derlememizde radyoterapi planlama hazırlık, planlama tomografisi çekiminde dikkat edilmesi gereken durumlar, hedef bölge ve tedavi alanı içerisindeki kritik organların belirlenmesi, uygulanacak dozlar ve ileri radyoterapi teknikleri konularına değinilecektir.

Konformal Teknik

Konformal RT uygulamalarında tedavi planlaması ve buna hazırlık kritik öneme sahip bir süreçtir. Simülasyondan 30-45 dakika öncesinde 1 lt sıvı ile birlikte oral kontrast alınması simülasyon görüntülerinde ince bağırsakların görüntülenerek lenf nodu bölgelerinden ayırt edilmesi ve korunabilmesine yardımcı olabilir. Burada dikkat edilecek husus doz dağılımını etkilemeyecek ülkemizde de bulunan kontrast ajanların kullanılması, rutin kullanım öncesi mutlaka kontrastlı ve kontrastsız kontrollü çekimlerle doz dağılımı, süre, MU gibi parametrelerin kontrol edilmesi ve rutine geçirildiğinde de ilgili hacimlerde Hounsfield değer düzeltmelerinin yapılmasıdır. Bu sayede simülasyon öncesi mesanenin dolu olması da sağlanmış olur. Dolu mesane ince bağırsakların tedavi hacmi dışında tutulmasını sağlar. Simülasyon işlemleri sırasında intravenöz (iv) kontrast madde kullanılması pelvik damar yapıları ve tümörün daha net görüntülenmesini sağlayarak klinik hedef hacmin belirlenmesine yardımcı olacaktır. İv kontrast maddenin kullanıldığı durumlarda oral kontrast kullanılması önerilmez, zaten ihtiyaç da kalmamaktadır. Planlama hasta simülasyonu ile başlar. Vajinal, rektal ve perianal markerlar yerleştirilir. Rektal baryum enema uygulaması tümör lokalizasyonu belirlenmesinde yardımcı olacaktır. Daha sonra hastanın tedavi sırasındaki pozisyonu belirlenir. Bu işlem sırasında hasta konforu ve sabitliğin tekrarlanabilirliği yanı sıra bölüm protokolüne uygun ışın girişleri de göz önüne alınmalıdır. Hasta ihtiyaca göre bacak, omuz ve ense destekleyicileri kullanılarak elleri göğsünde olacak şekilde supin pozisyonda (sırtüstü) yatırılır. Supin pozisyonda iken kalçaların birbirinden uzaklaştırılarak hastanın yatırılması bu sayede yumuşak dokunun bolus

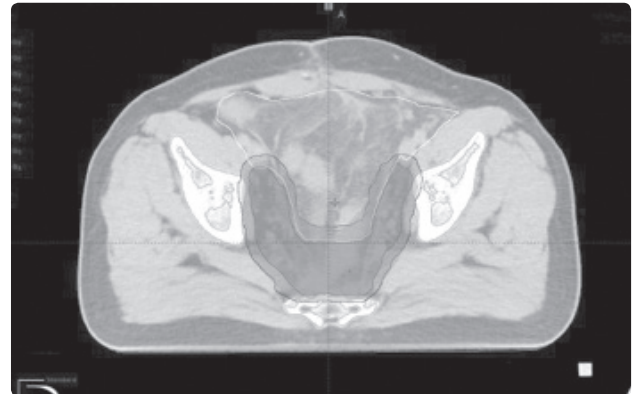
etkisi (self-bolus) yaratması önlenmelidir (Şekil 1). “Belly-board” tarzı yataklar kullanılarak prone (yüzüstü) pozisyonda immobilizasyon veya bağırsak kompresyonu ile ince bağırsaklar tedavi hacmi dışında tutulabilir. Ancak, hasta için zor bir pozisyon olabilir ve supin pozisyona göre günlük “set-up” hata oranı daha fazladır. L2 vertebra üzerinden femur ortası seviyesine kadar olan bölgenin 3-5 mm aralıklarla bilgisayarlı tomografi (BT) kesit görüntüleri alınır. Çoklu yaprak (multileaf) kolimatör kullanılacaksa özellikle 3 mm aralıkla kesit alınması tavsiye edilmektedir.^[1]

Hedef Bölge Çizimi

Hedef hacim tanımlamaları ve detaylandırmaları yapılırken 1993 ICRU #50 ve #62 raporlarına uyum gösterilmelidir.^[2,3] Buna göre tanımlanacak olursa;

- **Gros tümör volümü (GTV):** Fizik muayene, kolonoskopi, endoskopik ultrasonografi (EUS), BT ve yapılmışsa manyetik rezonans görüntüleme (MRG) veya Pozitron Emisyon Tomografi/ Bilgisayarlı Tomografi (PET/BT) ile tariflenen gros hastalık bölgesidir.

- **Klinik hedef volüm (Clinical Target Volume-CTV):** GTV ve mikroskopik hastalık riski altındaki bölgeleri kapsamalıdır. T3 tümörler için rektal ve nodal tüm gros hastalık yanı sıra internal iliak nodlar ve perirektal yağ dokusu ile presakral boşluğu içeren mezorektumun tamamını kapsamalıdır. T4 tümörler için CTV, T3 tümör CTV'sine ilave olarak eksternal iliak lenf nodlarını da içermektedir.



Şekil 1. Yumuşak dokunun bolus etkisi.

• **Planlanan hedef volüm (Planning Target Volume-PTV):** Günlük “set-up” belirsizlikleri ve potansiyel organ hareketlerine bağlı tedavi seans-sı sırasında (intrafraction) ve iki seans arasındaki (interfraction) farklılıkları kompanse etmek üzere CTV’ye verilecek payı içermektedir.

Literatürdeki belirli kriterleri içeren çalışmaların rekürrens paternleri açısından irdelenmesi ile rektal kanserli olgularda lokal-bölgesel nüks açısından beş ayrı risk bölgesi belirlenmiştir.^[1]

1. Mezorektal alt bölge: Etrafı faysa ile çevrelenmiş (mezorektal faysa) lenfovasküler ve nöral yapılarla birlikteki adipöz doku olarak tariflenen mezorektumu içermektedir. Kranial ve kaudal yönlerde koni tarzı uçları bulunan silindirik şekildedir. Sakral promontoryum seviyesinde süperior rektal arter orjininden başlar ve levatör ani kasının rektal duvar içine doğru girdiği yerde biter.

2. Posterior pelvik alt bölge: Posteriora presakral faysa (Waldeyer fasyası) ve anteriora mezorektal faysa ile çevrelenmiş üçgen şeklindeki alandır. Başlıca presakral alandır. MRG’de çok net olarak görülür. Medyan ve lateral sakral damarları, presakral zincir lenfatiklerini, sakral sinir ön dallarını ve inferior hipogastrik pleksusu ihtiva etmektedir.

3. Lateral pelvik alt bölge: Lateral pelvik yan duvarları içerecek şekilde mezorektal fasyanın lateralini kapsamaktadır.

4. İnférieur pelvik alt bölge: Çevresindeki perianal ve iskiorektal boşlukla birlikte anal sfinkter kompleksini içeren perinenin anal üçgenini ihtiva eder.

5. Anterior pelvik alt bölge: Mezorektal alt bölgeden karına (anteriora) doğru olan kısımdaki tüm pelvik organları kapsar.

Aynı çalışmada ilave olarak ameliyat sırasında kanser hücreleri ile kontaminasyondan kaynaklanan anastomoz riskleri nedeniyle anastomoz hattı da ayrı bir risk bölgesi olarak tariflenmektedir.

Çalışmacıların belirlediği nodal risk bölgeleri ise şöyledir:^[1]

1. Mezorektal lenf nodları: Mezorektal alt böl-

geye benzer olarak süperior rektal arter boyunca olan lenf nodları, afferent ve efferent damarları ile mezorektal nodları kapsayan mezorektal faysa ile çevrili mezorektal doku içerisinde yer almaktadır.

2. Yukarı lenf nodları: İnférieur mezenterik arter boyunca yer alan tüm lenfatik dokuyu belirlemektedir.

3. Lateral lenf nodları: Orta rektal, obturator ve internal iliak boyunca seyreden lenf nodlarının tamamını belirtmektedir.

4. Eksternal iliak lenf nodları: Eksternal iliak arter boyunca seyreden lenf nodlarını belirtmektedir.

5. İnguinal lenf nodları: İnguinal arter boyunca olan lenf nodlarıdır.

Tüm bu çalışmalar ve sonuçları derlenerek Radiation Therapy Oncology Group (RTOG)^[1,5] ve SWOG^[6] tarafından anorektal kanserli olgularda konformal tedavide kullanılacak konturlama konsensus atlası oluşturulmuştur. Bu atlasla göre CTV farklı alt bölgelerden oluşmaktadır:

• **CTV A (perirektal, presakral ve internal iliak bölgeler)**

1. Alt pelvis: Gros hastalığın en az 2 cm altına kadar olan bölge kapsanmalıdır. Pelvik tabandaki mezorektumun tamamının üst rektum kanserli olgularda bile hacim içerisinde olmasına dikkat edilmelidir. Eğer radyolojik olarak iskiorektal fossaya uzanım yoksa levatör kasların mm’lik ötesine geçilmesine gerek yoktur. Mezorektum veya levatör kasları boyunca uzanan çok ileri evre rektal kanserli olgularda kemik üzerinde yaklaşık 1-2 cm’lik pay eklenmesi önerilmektedir. Eğer tümör komşu organlardan birini tutmuşsa belirlenen invazyon alanının etrafına 1-2 cm pay eklenmelidir. Bu durumdaki olgulara MRG ve/veya PET/BT uygulanması önerilmektedir.

2. Orta pelvis: CTV rektumun ilgili mezenterik, internal iliak bölgesi ve mesane değişikliği için olan payı içermektedir. CTV’nin posterior ve lateral sınırlarını pelvik yan duvar kas yapıları veya kas yapısının olmadığı kısımlarda kemik yapılar oluşturur. Mesane pozisyonunun günlük değişmesi göz önüne alınarak ön kısımda mesane içine doğru

1 cm payla hacmin genişletilmesi önerilmektedir. Orta pelviste eksternal ve internal iliaklar arasında seyreden internal obturator damarların en azından posterior kısmının CTV'ye dahil edilmesi tercih edilmelidir.

3. Üst pelvis: Rektosigmoid bileşke veya rektumdaki makroskopik hastalığın veya perirektal nodun süperior uzanımının en az 2 cm proksimalinden hangisi daha yukarıda ise CTV'nin üst sınırını burası belirlemelidir. Rektumun tüm uzunluğu CTV içinde bulunmalıdır. Rektuma 2 cm pay verildikten sonra kalan kalın bağırsak hacim dışında tutulmalıdır. Bu bölümdeki CTV'nin en üst kısmı kommon iliak damarların eksternal/internal iliaklara dallandığı kısımda yaklaşık olarak sakral promontoryum seviyesinde olmalıdır. Orta hatta CTV, sakrumun en az 1 cm önüne kadar uzanarak presakral alanı uygun şekilde çevrelemelidir. Tutulmamış kemiklerin CTV konturlanması içinde kalmasından kaçınılmalıdır. Genel olarak CTV, tutulmadıkça levatör kaslar dışında pelvik yan duvar kaslarına uzanmamalıdır. İnce bağırsakların lokalizasyonu günden güne değişebileceğinden rektal mezenter kısmının olması gereken yere düşerse CTV içine dahil edilmesi önerilmektedir. Mesane bağırsakların günlük lokalizasyon değişiklikleri PTV payında göz önüne alınmalıdır. Mezorektal ve lateral lenf nodu bölgelerinin tüm olgularda CTV'ye dahil edilmesi önerilmektedir. Anal vergeden itibaren 10 cm'den yukarıdaki tümörlerde obturator nodlar ihmal edilebilir.

• **CTV B (eksternal iliak bölge) ve CTV C (inguinal bölge)**

Jinekolojik ve genitoüriner yapılara uzanan rektal karsinomalarda (T4 hastalık) eksternal iliak bölge CTV'ye dahil edilir. Anal kanala uzanan rektal kanserlerde de eksternal iliakların konturlanması yapılabilir. Anal verge, perianal cilt ve vajen alt 1/3 tutulumunun olduğu olgularda elektif inguinal nod bölgesi ışınlanması yapılabilir. Inguinal bölgenin alt sınırı safenöz/femoral bileşkenin 2 cm aşağısında olmalıdır. Inguinal ve eksternal iliak bölgeler arası geçiş tartışmalı olmakla birlikte internal obturator damarların alt uzanımı (yaklaşık olarak süperior pubik kolun üst kenarı) seviyesinde olarak önerilmektedir. İliak damarlar çevresinde yumuşak do-

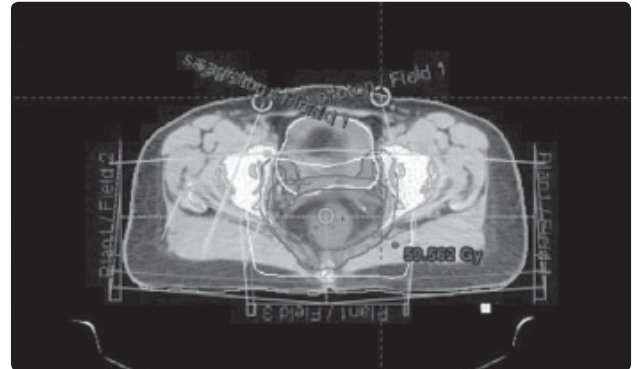
kuda en az 7-8 mm'lik pay verilerek CTV oluşturulması önerilmektedir. Eğer küçük damarlar ve nodlar bu alanda saptanabiliyorsa çevrelerine anterolateral olarak en az 1 cm'lik pay verilebilir.

İlgili RTOG konsensus raporunda^[3] "boost" önerisi bulunmamakla birlikte genel olarak önerilen "boost" CTV'sinin tüm mezorektumu (gros hastalıkla beraber) ve tutulu alanlardaki presakral bölgeyi kapsamaya dikkat edilmelidir. Üst ve alttan yaklaşık 1-2 cm'lik payla mezorektum, 2 cm payla gros tümör kapsanmalıdır.

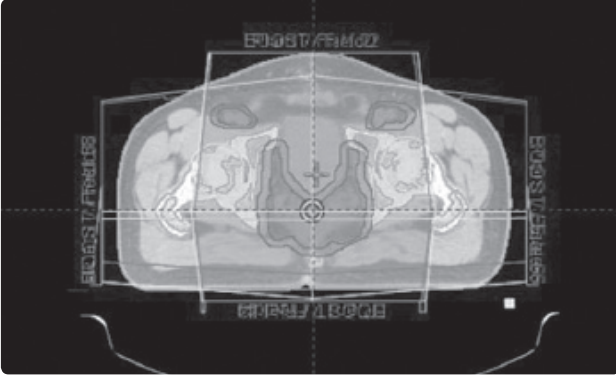
Cilt dışında tüm yönlerden CTV'ye yaklaşık 0.7-1 cm pay verilerek PTV oluşturulur. PTV'nin cildin yaklaşık 2-5 mm iç kısmına doğru manüel olarak tıraşlanması hususuna önem verilmelidir. APR'li olgularda perinenin tedavi alanına dahil edilmesi gereklidir.

Hedef Hacim Dozları

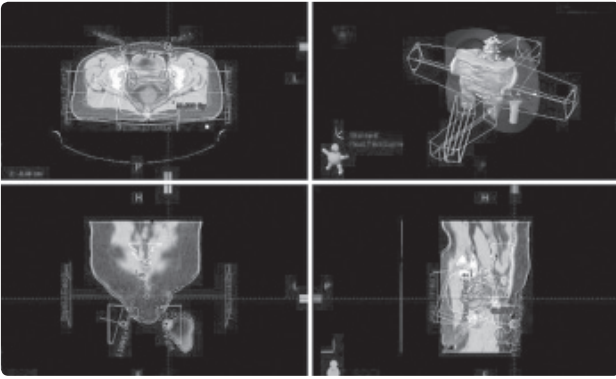
Rektal kanserlerin RT'sinde önerilen çoklu alanlarla üç boyutlu tedavidir. Sıklıkla bir arka ve iki yan olmak üzere üçlü alan kullanılır (Şekil 2). Eksternal iliaklar da tedavi hacmine dahil edilecekse dört alanlı planlama (ön, arka ve iki yan alan, "box" tekniği) doz homojenizasyonu açısından gerekli olabilir (Şekil 3). Inguinalerin tedaviye alınması gerektiği durum için örnek plan Şekil 4'te sunulmaktadır. Konvansiyonel fraksiyonasyonla mikroskopik hastalığı tedavi etmek için gerekli doz 45-50.4 Gy'dir.^[7] Pelvise 45 Gy'lik RT sonrasında ince bağırsaklar yüksek doz alanı dışında tutularak tümör veya tümör yatağına 5.4 Gy ek doz verilir. 50.4 Gy'nin üzerindeki dozların lokal kontrole etkisi net değildir. Bu konuda RTOG-



Şekil 2. Bir arka ve iki yan, üçlü alan kullanımı.



Şekil 3. Ön, arka ve iki yan alan, "box" tekniği görünümü.



Şekil 4. İnguinalerin tedaviye alınması gerektiği durum.

0122 çalışmasının sonuçlarına bakılabilir.^[8] Faz II bir çalışma olan RTOG-0122'de olgular hiperfraksiyone RT ile 60 Gy (1.2 Gy'lik fraksiyonlarla bid 45.6 Gy pelvis dozu sonrasında 9.6-14.4 Gy boost şeklinde) ve konvansiyonel fraksiyonasyone RT (1.8 Gy'lik fraksiyonlarla 45 Gy sonrasında 5.4-9 Gy boost şeklinde) kollarına randomize edilmişlerdir. Her iki kolda da eşzamanlı 5-FU ve irinotekan kullanılmıştır. Çalışma sonucunda patolojik tam yanıt (pTY) her biri için %28 saptanarak gruplar arasında fark bulunmamıştır. Hiperfraksiyone RT kolunda %40'ın üzerinde grade 3-4 toksisite tespit edilmiştir. Ameliyat öncesi KRT uygulanan olgularda doz eskalasyonunun tümör cevabı üzerine etkisini değerlendiren bir diğer faz II çalışmada ise 61.8 Gy'lik konvansiyonel fraksiyone RT ile pTY oranlarında belirgin artış saptanmıştır.^[9] Doz-yanıt konusunda bu grup olgularda geniş çalışmalarda modern RT teknikleri ile faz III çalışmalar düzenlenmeden bu konunun aydınlanmayacağı bir gerçektir.

RTOG 0822 çalışmasında^[10] önerilen PTV doz-volum sınırlamaları şöyledir:

- Planlanan hedef volümün en az %98'i tariflenen dozun en az %93'ünü almalı,
- Tariflenen dozun %105 veya daha fazlasını alan PTV hacmi maksimum %10 olacak şekilde daha aşağı yüzdelerde olmalı,
- Tariflenen dozun %110 veya daha fazlasını alan PTV hacmi maksimum %5 olacak şekilde daha aşağı yüzdelerde olmalı,
- Planlanan hedef volüm içerisinde hiçbir noktada tariflenen dozun %115 veya üzerini alan nokta bulunmamalı.

Kritik Organ Doz Sınırları^[10]

Riskli organ, planlanan tedavi volümü içinde kalacak radyasyon duyarlılığı nedeniyle tedavi planı, doz değişikliğine neden olacak yapılardır. Hasta hareketiyle riskli organlar da hareket eder. Risk altındaki organda beklenmedik yüksek dozları önlemek için PTV içindeki volümünü belirlemek gerekir. Bu volümün PTV ile ilişkisine göre doz düzenlemesi gerekebilir. Riskli organlar başlıca mesane, ince bağırsaklar ve femur başlarıdır. Tüm mesanenin ve femur başlarının ayrı ayrı konturlanması yapılır. Bağırsaklar PTV'nin 2 cm üzerine kadar konturlanır. İnce bağırsaklar mobil organlardır. Tedavi uygulaması sırasında bu boşluk içerisinde herhangi bir yerde olabileceğinden periton kenarının dışından ince bağırsakları kapsayacak volüm tamamıyla konturlanır. Rektumun tamamının ve rektosigmoidi önemli bir kısmı CTV içinde konturlanacağından tutulmamış kolon kısmı (CTV dışında kalan bağırsaklar) rektumdan ayrı olarak konturlanmalıdır.^[11]

Tarihsel önemi olan Emami tolerans doz şemaları geçmişe yönelik klinik bilgi birikiminin bir konsensus ile belgelenmesi olsa da üç boyutlu konformal radyoterapi planlamasında aynen kullanılmayacağını anlayabilmek için bazı özelliklerinin bilinmesi önem arz etmektedir.^[11] Bu şemalar oluşturulurken konvansiyonel doz şeması kullanılarak, üç boyutlu planlama ve tedavi olmaksızın konvansiyonel simülatörde karşılıklı paralel alanların kullanıldığı olgulardan elde edilen bir birikim

kullanılmıştır. Eşzamanlı, neoadjuvant kemoterapi uygulamasının etkisi, hastaya bağlı faktörlerin etkisi göz önüne alınmadan tek başına radyoterapi uygulamasını kullanmaktadır. Bu nedenle güncel literatür tecrübesi ışığında her merkezde kullanılacak protokollerin düzenlenmesi gerekliliği aşikardır. RTOG'nin rektal kanserler için devam ettirdiği yoğunluk ayarlı radyoterapi uygulamasını içeren aktif protokolünde 1.8-2 Gy'lik fraksiyonlarla günde tek, haftada beş fraksiyon olacak şekilde toplam 5-5.5 haftada 45-50.4 Gy eksternal radyoterapi uygulaması sırasında uyulmasını istediği kritik organ tolerans dozları Tablo 1'de özetlenmiştir.^[9] Kabul edilebilir kritik organ doz varyasyonları ise Tablo 2'de verilmektedir.

Radiation Therapy Oncology Group protokolünde verilen doz sınırlamaları yoğunluk ayarlı radyoterapi için daha kullanılabilir olmasına rağmen American Society for Radiation Oncology (ASTRO) Eğitim kurslarında önerilen, üç boyutlu konformal pelvis radyoterapisinde ince bağırsağın aldığı maksimum nokta dozun 54 Gy'yi aşmaması, 50-54 Gy arasında doz alan hacmin 150 cc altında tutulması yönündedir. Son geliştirilen model olan "Klinikte normal doku etkilerinin kantitatif analizi" ("Quantitative analysis of normal tissue effects

in clinic"-QUANTEC), normal dokudaki etkilerin hasta ve tedaviye ait tüm parametreleri dikkate alınarak kantitatif olarak toplanması prensibine dayanmaktadır.^[12] Konformal radyoterapi ile yapılmış geçmiş çalışmalardaki doz-hacim verilerinin bir özeti şeklinde olması ve gelecek çalışmalara yön vermesi nedeniyle önem taşımaktadır. QUANTEC doz volüm histogram tablolarına göre ince bağırsaklar peritoneal kavite içerisindeki potansiyel boşluk içerisinde olarak konturlandığında 45 Gy alan hacim 195 cc'nin altında tutulursa grade 3 ve üzeri RTOG akut toksisite gelişme riski %10'un altında olarak belirtilmektedir.^[13]

İleri Radyoterapi Teknikleri

Hipertermi

Bu konuda yapılmış altı randomize kontrollü çalışmanın değerlendirildiği sistematik derleme^[14] sonuçlarına göre ameliyat öncesi RT'ye hipertermi eklenmesiyle tek başına ameliyat öncesi RT'ye kıyasla uzun dönem sağkalımda anlamlı fark bulunmamakta (üç yıl ve üzeri genel sağkalım), pTY oranı artmakta ve akut toksisite açısından iki kol arasında fark bulunmamaktadır. Geç yan etkiler konusunda hiçbir bildirimde bulunulmamıştır. TermoRT ve KRT ile beraber hipertermi uygulamasını

Tablo 1

Kritik organ tolerans dozları

	≥35 Gy doz alan hacim	≥40 Gy doz alan hacim	≥45 Gy doz alan hacim	≥50 Gy doz alan hacim
İnce bağırsak	<180 cc	<100 cc	<65 cc	0
Femur başı	–	≤%40	≤%25	0
Mesane	–	≤%40	≤%15	0

Tablo 2

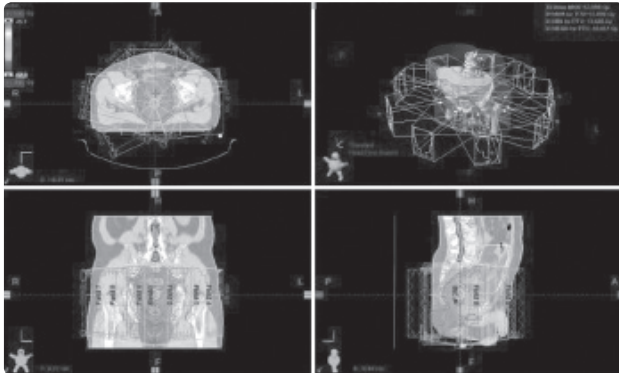
Kabul edilebilir kritik organ doz varyasyonları

	≥35 Gy doz alan hacim	≥40 Gy doz alan hacim	≥45 Gy doz alan hacim	≥50 Gy doz alan hacim
İnce bağırsak	<230 cc	<130 cc	<90 cc	0
Femur başı	–	≤%65	≤%40	0
Mesane	–	≤%55	≤%15	0

güncel standart KRT ile kıyaslayan randomize çalışmalarına ihtiyaç vardır.

Yoğunluk Ayarlı RT (Intensity Modulated RT-IMRT)

Tedaviye uyumu bozacak komplikasyonları önleme ve/veya doz eskalasyonu amacıyla rektal kanserli olguların tedavisindeki yeri araştırılmıştır. Faz I-II çalışma sonuçları yüz güldürücü bulunmuştur.^[15,16] “Dose-painting” yöntemiyle pelvise 45 Gy verilirken gros hastalıkta 55 Gy’ye doz eskalasyonu yapılan çalışma dahil edilen hastaların %38’inde grade 3 erken toksisite gelişmesi nedeniyle erken kapatılmıştır.^[17] Simültane boost yöntemiyle gros hastalık için 55.2 Gy dozun verildiği farklı bir çalışmada ise böyle bir yan etki görülmemiştir.^[18] Planlamada temel alınan doz sınırlamalarının (dose constraint) bu farkı yaratabileceği düşünülmüştür. Konvansiyonel fraksiyonasyon ve toplam dozun denendiği çalışmalarda ince bağırsak dozunda ve belirli bir dozu alan bağırsak hacminde anlamlı azalma sağlayabildiği gösterilmiştir.^[19,20] Şu aşamada nodal hastalık veya ince bağırsak dozlarının sorun olacağı hastalarda grade 3 ve üzeri toksisitede anlamlı azalma sağlanmasından dolayı kullanılabileceği öngörülmektedir (Şekil 5).^[21] Bu konuda ameliyat öncesi dönemde kapesitabin ve oksaliptinle eşzamanlı IMRT uygulanan lokal ileri evre olguların dahil edildiği faz II çalışmaya hasta alımı bitmiş uzun dönem sonuçları beklenmektedir. RT ile kombine edilen yeni ajanların akut gastrointestinal toksisiteyi bariz şekilde artırdığı göz önüne alınırsa ince bağırsakların korunması amacıyla IMRT’ye daha çok ihtiyaç duyulacağı kesindir.



Şekil 5. Yoğunluk ayarlı RT.

Proton Tedavisi

Daha konformal RT açısından çıkış dozu olmaması nedeniyle proton ümit vaat edici olabilir, ancak rektum kanserinde klinik çalışması mevcut değil. “Massachusetts General Hospital” da düzenlenmiş bir çalışmada üç boyutlu tedavi planlama tekniği analizinde proton tedavisi ile foton tedavisi kıyaslanmıştır.^[22] Bu çalışmada protonla RT alanı içindeki ince bağırsak hacminin anlamlı azaldığı saptanmıştır.

Brakiterapi

Lokal ileri evre ve nükseden kanserlerde lokal kontrolü artırma gayesiyle 10-20 Gy’lik fraksiyon dozlarıyla ameliyat sırasında, interstisyel veya endokaviter olarak uygulanmaktadır.^[23,24] McGill Üniversitesi’nden bir grup çalışmacı faz I/II çalışmada 26 Gy’lik fokal dozla kT2-T4 evresindeki 47 olguya High Dose Rate (HDR) brakiterapi ve dörtsekiz hafta sonrasında rezeksiyon uygulamışlardır. %32 pTY ve %36 rezidüel mikroskopik odak olmak üzere mükemmel ameliyat öncesi tedavi sonuçlarına ulaşılmıştır.^[24] Bu konuda çok merkezli çalışma projesi hazırlanmaktadır. Bu çalışma sonucuna göre tüm pelvis RT’sinin terk edilerek sadece tümör ve mezorektumuna kısa süreli internal RT vermenin yeterli olacağı hasta grubu belli olacaktır. Ameliyatta HDR brakiterapi uygulanan lokal nüksü rektal kanserli 74 olguda %100 gros total rezeksiyon yapılabildiği (21/74 olgu R1, gerisi R0 rezeksiyon), beş yıllık lokal kontrol ve genel sağkalım oranlarının sırasıyla %39 ve %23 olduğu bildirilmiştir.^[25]

Intraoperatif Elektron Radyoterapisi (IOERT)

Sıklıkla T4 veya rekürren tümörlerde rezeksiyon esnasında 10-20 Gy’lik dozlarla ameliyat odasında uygulanmaktadır.^[26-28] “Massachusetts General Hospital” protokolündeki lokal ileri evre 73 olguya tümörün çevreye tutulumu veya rezidü nedeniyle ameliyat öncesi KRT sonrası cerrahi ile birlikte uygulanmış sonrasında da ameliyat sonrası KT verilmiştir.^[29] Tüm olgularda tam rezeksiyon sağlandığı bildirilen çalışmanın sonuçları %89 lokal kontrol ve %63 hastaliksız sağkalım şeklinde bildirilmiştir.

Sonuç olarak, rektum kanseri tedavisinin çok önemli bir parçası olan ve hem lokal nüksün önlenmesinde hem de sağkalım düzeylerinde anlamlı artış sağlayan radyoterapinin konformal teknikler kullanılarak uluslararası kriterler doğrultusunda uygulanması gerekmektedir. En uygun koşullarda planlama tomografileri çekilerek tedavi hedef hacimleri ve alan içerisindeki kritik organ yapıları titizlikle belirlenmelidir. Henüz ileri radyoterapi tekniklerinin kullanılması için yapılan çalışmaların sonuçları ve yeni yapılacak çalışmalar beklenmelidir.

Kaynaklar

1. Myerson RJ, Garofalo MC, El Naqa I, Abrams RA, Apte A, Bosch WR, et al. Elective clinical target volumes for conformal therapy in anorectal cancer: a radiation therapy oncology group consensus panel contouring atlas. *Int J Radiat Oncol Biol Phys* 2009;74(3):824-30. [CrossRef]
2. ICRU Report 50: Prescribing, recording and reporting photon beam therapy, Bethesda, MD: International Commission on Radiation Units and Measurements; 1993.
3. ICRU Report 62: Prescribing, recording and reporting photon beam therapy, (Supplement to ICRU Report 50), Bethesda, MD: International Commission on Radiation Units and Measurements; 1999.
4. Roels S, Duthoy W, Haustermans K, Penninckx F, Vandecaveye V, Boterberg T, et al. Definition and delineation of the clinical target volume for rectal cancer. *Int J Radiat Oncol Biol Phys* 2006;65(4):1129-42. [CrossRef]
5. <http://www.rtog.org/anoratlans/main.htm> (Access date: August 15, 2011).
6. Fuller CD, Nijkamp J, Duppen JC, Rasch CR, Thomas CR Jr, Wang SJ, et al. Prospective randomized double-blind pilot study of site-specific consensus atlas implementation for rectal cancer target volume delineation in the cooperative group setting. *Int J Radiat Oncol Biol Phys* 2011;79(2):481-9. [CrossRef]
7. Withers HR, Peters LJ, Taylor JM. Dose-response relationship for radiation therapy of subclinical disease. *Int J Radiat Oncol Biol Phys* 1995;31(2):353-9. [CrossRef]
8. Mohiuddin M, Winter K, Mitchell E, Hanna N, Yuen A, Nichols C, et al. Randomized phase II study of neoadjuvant combined-modality chemoradiation for distal rectal cancer: Radiation Therapy Oncology Group Trial 0012. *J Clin Oncol* 2006;24(4):650-5. [CrossRef]
9. Movsas B, Diratzouian H, Hanlon A, Cooper H, Freedman G, Konski A, et al. Phase II trial of preoperative chemoradiation with a hyperfractionated radiation boost in locally advanced rectal cancer. *Am J Clin Oncol* 2006;29(5):435-41. [CrossRef]
10. Aristu JJ, Arbea L, Rodriguez J, Hernández-Lizoain JL, Sola JJ, Moreno M, et al. Phase I-II trial of concurrent capecitabine and oxaliplatin with preoperative intensity-modulated radiotherapy in patients with locally advanced rectal cancer. *Int J Radiat Oncol Biol Phys* 2008;71(3):748-55. [CrossRef]
11. Emami B, Lyman J, Brown A, Coia L, Goitein M, Munzenrider JE, et al. Tolerance of normal tissue to therapeutic irradiation. *Int J Radiat Oncol Biol Phys* 1991;21(1):109-22. [CrossRef]
12. Bentzen SM, Constine LS, Deasy JO, Eisbruch A, Jackson A, Marks LB, et al. Quantitative Analyses of Normal Tissue Effects in the Clinic (QUANTEC): an introduction to the scientific issues. *Int J Radiat Oncol Biol Phys* 2010;76(3 Suppl):3-9. [CrossRef]
13. Kavanagh BD, Pan CC, Dawson LA, Das SK, Li XA, Ten Haken RK, et al. Radiation dose-volume effects in the stomach and small bowel. *Int J Radiat Oncol Biol Phys* 2010;76(3 Suppl):101-7. [CrossRef]
14. De Haas-Kock DF, Buijssen J, Pijls-Johannesma M, Lutgens L, Lammering G, van Mastrigt GA, et al. Concomitant hyperthermia and radiation therapy for treating locally advanced rectal cancer. *Cochrane Database Syst Rev* 2009;(3):CD006269.
15. Ballonoff A, Kavanagh B, McCarter M, Kane M, Pearlman N, Nash R, et al. Preoperative capecitabine and accelerated intensity-modulated radiotherapy in locally advanced rectal cancer: a phase II trial. *Am J Clin Oncol* 2008;31(3):264-70. [CrossRef]
16. Freedman GM, Meropol NJ, Sigurdson ER, Hoffman J, Callahan E, Price R, et al. Phase I trial of preoperative hypofractionated intensity-modulated radiotherapy with incorporated boost and oral capecitabine in locally advanced rectal cancer. *Int J Radiat Oncol Biol Phys* 2007;67(5):1389-93. [CrossRef]
17. Guerrero Urbano MT, Henrys AJ, Adams EJ, Norman AR, Bedford JL, Harrington KJ, et al. Intensity-modulated radiotherapy in patients with locally advanced rectal cancer reduces volume of bowel treated to high dose levels. *Int J Radiat Oncol Biol Phys* 2006;65(3):907-16. [CrossRef]
18. De Ridder M, Tournel K, Van Nieuwenhove Y, Engels B, Hoorens A, Everaert H, et al. Phase II study of preoperative helical tomotherapy for rectal cancer. *Int J Radiat Oncol Biol Phys* 2008;70(3):728-34. [CrossRef]
19. Callister MD, Ezzell GA, Gunderson LL. Intensity modulated radiotherapy reduces the dose to small bowel and other pelvic organs in the preoperative treatment of rectal cancer. *Int J Radiat Oncol Biol Phys* 2006;66(3):290. [CrossRef]
20. Meyer J, Czito B, Yin FF, Willett C. Advanced radia-

- tion therapy technologies in the treatment of rectal and anal cancer: intensity-modulated photon therapy and proton therapy. *Clin Colorectal Cancer* 2007;6(5):348-56. [\[CrossRef\]](#)
21. Jabbour SK, Patel S, Herman JM, Wild A, Nagda SN, Altoos T, et al. Intensity-modulated radiation therapy for rectal carcinoma can reduce treatment breaks and emergency department visits. *Int J Surg Oncol* 2012;2012:891067.
 22. Tatsuzaki H, Urie MM, Willett CG. 3-D comparative study of proton vs. x-ray radiation therapy for rectal cancer. *Int J Radiat Oncol Biol Phys* 1992;22(2):369-74. [\[CrossRef\]](#)
 23. Nuyttens JJ, Kolkman-Deurloo IK, Vermaas M, Ferenchild FT, Graveland WJ, De Wilt JH, et al. High-dose-rate intraoperative radiotherapy for close or positive margins in patients with locally advanced or recurrent rectal cancer. *Int J Radiat Oncol Biol Phys* 2004;58(1):106-12. [\[CrossRef\]](#)
 24. Alektiar KM, Zelefsky MJ, Paty PB, Guillem J, Saltz LB, Cohen AM, et al. High-dose-rate intraoperative brachytherapy for recurrent colorectal cancer. *Int J Radiat Oncol Biol Phys* 2000;48(1):219-26. [\[CrossRef\]](#)
 25. Vuong T, Belliveau PJ, Michel RP, Moflah BA, Parent J, Trudel JL, et al. Conformal preoperative endorectal brachytherapy treatment for locally advanced rectal cancer: early results of a phase I/II study. *Dis Colon Rectum* 2002;45(11):1486-95. [\[CrossRef\]](#)
 26. Hahnloser D, Haddock MG, Nelson H. Intraoperative radiotherapy in the multimodality approach to colorectal cancer. *Surg Oncol Clin N Am* 2003;12(4):993-1013. [\[CrossRef\]](#)
 27. Valentini V, Balducci M, Tortoreto F, Morganti AG, De Giorgi U, Fiorentini G. Intraoperative radiotherapy: current thinking. *Eur J Surg Oncol* 2002;28(2):180-5.
 28. Willett CG, Czito BG, Tyler DS. Intraoperative radiation therapy. *J Clin Oncol* 2007;25(8):971-7. [\[CrossRef\]](#)
 29. Nakfoor BM, Willett CG, Shellito PC, Kaufman DS, Daly WJ. The impact of 5-fluorouracil and intraoperative electron beam radiation therapy on the outcome of patients with locally advanced primary rectal and rectosigmoid cancer. *Ann Surg* 1998;228(2):194-200. [\[CrossRef\]](#)