

Tüberküloz ve hepatit B birlikteliğiyle seyreden non-Hodgkin lenfoma olgusu

A case of non-Hodgkin lymphoma coexisting with both hepatitis B and tuberculosis

İbrahim YILDIZ,¹ Umut VAROL,¹ Yelda VAROL,² Mert BAŞARAN³

¹İzmir Katip Çelebi Üniversitesi Atatürk Eğitim ve Araştırma Hastanesi, Tıbbi Onkoloji Bölümü, İzmir;

²İzmir Dr. Suat Seren Göğüs Hastalıkları ve Cerrahisi Eğitim ve Araştırma Hastanesi, Göğüs Hastalıkları Kliniği, İzmir;

³İstanbul Üniversitesi Onkoloji Enstitüsü, Tıbbi Onkoloji Kliniği, İstanbul

Tüberkülozun birçok habis hastalıkla birlikteliği bilinmektedir. Her iki hastalık grubunda da benzer belirti ve bulgular gözlemlendiğinden, tanılardan birisi gözden kaçabilir. Tedavi başarısızlığı ile karşılaşıldığında, bu iki hastalığın eş zamanlı görülebileceği akılda tutulmalıdır. Kronik hepatit B tanılı erkek hastamızın akciğer grafisinde mediastinal genişleme izlenmesi üzerine çekilen toraks tomografisinde sağ paratrakeal alanda kitle saptandı. Kitlenin histopatolojik incelemesinde tüberkülozu destekleyen nekrotizan granülomatöz enflamasyon izlendi. Bunun üzerine hastaya standart antitüberküloz tedavi başlandı. Ancak tedaviden üç ay sonra periferik lenfadenopatilerin ortaya çıkmasıyla tekrar incelenen ve ilaveten lenfoma tanısı da konan hastanın tedavisi her üç hastalığı da kapsayacak şekilde planlandı.

Anahtar sözcükler: Hepatit B; non-Hodgkin lenfoma; tüberküloz.

Tuberculosis may coexist with malignant diseases. Because of the similar symptoms and signs, it is often difficult to diagnose one from the other during the treatment period. In one case report, a paratracheal mass was detected using thorax computed tomography in a man with chronic hepatitis B disease after a mediastinal enlargement was shown on his chest X-ray. Histopathologic examination revealed necrotizing granulomatous inflammation, supporting tuberculosis. Then standard anti-tuberculosis treatment was initiated. At the third month of therapy, the patient was admitted to the hospital with swelling in his peripheral lymph nodes. Axillary excisional biopsy was consistent with large B-cell lymphoma.

Key words: Hepatitis B; non-Hodgkin lymphoma; tuberculosis.

Tüberküloz (Tbc), en sık akciğerler olmak üzere bütün organları tutabilen, klinik tablosu ve prognozu çok değişken bir hastalıktır. Alışılmış radyolojik ve klinik tablosu dışında, lenfoma da dahil, tüm habis hastalıkları, sarkoidozu, kronik enfeksiyonları ve bağ doku hastalıklarını, tanıda sorun yaratacak kadar taklit edilebilir.^[1-6]

Bu yazıda, ülkemizde endemik olduğundan, nekrotizan granülomatöz iltihap saptandığı için antitüberküloz tedavisi başlanan, ancak tedaviden

üç ay sonra periferik lenfadenopatilerin (LAP) ortaya çıkmasıyla incelenip, ilaveten lenfoma tanısı da konan hastanın tanı ve tedavisindeki güçlükler sunuldu.

OLGU SUNUMU

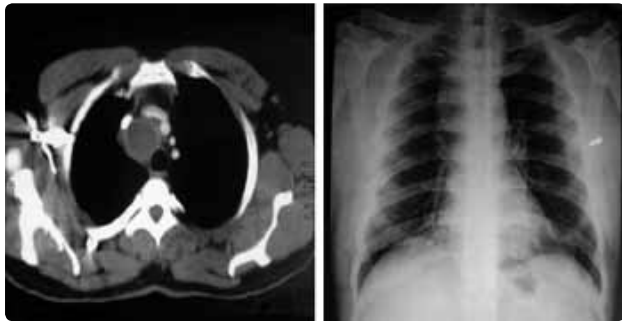
Kırk yaşında erkek hasta sırt ağrısı, nefes darlığı ve terleme yakınması ile incelenirken postero-anterior (PA) akciğer grafisinde mediastinal kitle saptandı. On paket/yıl sigara öyküsü olan hasta, üç

İletişim (Correspondence): Dr. Umut VAROL. İzmir Katip Çelebi Üniversitesi Atatürk Eğitim ve Araştırma Hastanesi, Tıbbi Onkoloji Bölümü, İzmir, Turkey.
Tel: +90 - 232 - 244 44 44 e-posta (e-mail): varolumut@yahoo.com

aydır fluksetin ve anksiyolitik olarak mezoridazin almaktaydı. Hastanın fizik muayenesinde akciğer sesleri normaldi. Organomegali ya da periferik lenfadenopatisi yoktu. Diğer fizik muayene bulguları normaldi.

Laboratuvar bulguları; lökosit 6400/mm³ (N:4000-1000), hemoglobin 12 gr/dl (N: 11-18), hematokrit %34 (N: 41-53), trombosit 207000/mm³ (N: 15000-400000), sedimentasyon 62 mm/saat, SGOT 51 U/L (N: 8-40), SGPT 22 U/L (N: 5-40), LDH 1215 U/L (N: 225-450), total bilirubin 0.81 mg/dl (N: 0-1.2), ALP 115 U/L (N: 64-306), GGT 24 U/L (11-50), albümin 4.5 gr/dl (N: 3.5-5.5), AFP 1.42 ng/ml (N: 0-9) ve β -HCG 0.01 mIU/ml (N: 0.5-2.67) olarak bulundu. Kan gazı değerleri ve solunum fonksiyon test parametreleri normaldi. Karaciğer enzim yüksekliği nedeniyle bakılan serolojik testlerde HBsAg ve Anti-HCV'nin her ikisi de pozitif saptandı. Diğer hepatit testlerinden; HbeAg negatif ve Anti-HBe pozitif. Viral yük nedeniyle bakılan kantitatif HBV DNA ve kantitatif HCV RNA ise negatif olarak bulundu.

Posteroanterior akciğer grafisindeki medias-ten genişliği nedeniyle çekilen toraks bilgisayarlı tomografisinde (BT) sağ paratrakeal alanda vena kava superior posteriorunda yerleşim gösteren, 6x4 cm boyutunda, düşük dansiteli lezyon saptandı (Şekil 1). Vena kava superiora bası bulguları mevcuttu, ancak iki taraflı akciğer parankiminde patoloji saptanmadı. Bu dönemde yapılan karın ultrasonografisinde lenfadenopati ve metastaz lehine malignite bulguları yoktu. Hastaya yapılan fiberoptik bronkoskopik muayenede ve alınan biyopside malignite lehine bulgu görülmedi. Bronkoalveolar lavajda, aside rezistan bakteri görülmedi. Video



Şekil 1. Mediastendeki lezyonun arka-ön akciğer ve toraks bilgisayarlı tomografi görüntüleri.

yardımlı torakoskopik cerrahi ile paratrekeal kitle eksizyonu için ameliyat edilen hastanın frozen incelemesinde; PAS, Grocott ve EZN boyalamaları yapıldı, etken saptanamadı ve malignite görülmedi. Frozen sonrası gönderilen mediastinal eksizyon materyalinin patolojik incelemesinde nekrotizan granümatöz iltihap saptandı. Hastaya bu bulgularla ön planda tüberküloz düşünülerek dördü anti-tüberküloz tedavi (izoniazid-rifampisin-pyrazinamid-etambutol) başlandı.

Antitüberküloz tedaviden üç ay sonra, Ocak 2010'da, hastanın boyun ve aksillasında yeni şişlikler meydana geldi. Sol servikal LAP'den yapılan ince iğne aspirasyon biyopsi sonucu lenfoid doku hücrelerinden zengin materyal saptandı. Tanıyı kesinleştirmek için aksiller bölgeden eksizyonel biyopsi yapıldı. Histopatolojik incelemede büyük B hücreli lenfoma tanısı kondu. Ayrıca patolojik değerlendirmede, neoplastik hücrelerde immünofenotipik olarak CD20 (+), pax-5 (+) saptanırken, PLAP (-), CD3 (-), CD38 (-), Pansitokeratin (-) ve miyeloperoksidaz (-) saptandı. Ki-67 proliferasyon indeksi %60-70 civarında bulundu. Morfolojik ve immünofenotipik olarak [bcl 2 (+), bcl 6 (+) ve CD23 (+)] foliküler lenfoma grade 2-3 olarak tanısı teyit edildi. Nisan 2010'da çekilen toraks BT'de anterior mediastinal alanda, en büyüğü 60x48 mm olan ve prevasküler, paratrakeal, sağ hiler ve iki taraflı aksiller lenf nodları saptandı. Evreleme amacıyla pozitron emisyon tomografisi (PET BT) istendi. PET BT incelemesinde sternumda, bir ve ikinci kostada, akciğerde, pankreasta, dalakta, boyunda iki taraflı juguler zincirde, mediastende, iki taraflı aksillada, batın içinde çoklu sayıda lenf nodlarında, pelviste ve iki taraflı iliak zincirde yoğun artmış FDG tutulumları saptandı. Hastaya yapılan kemik iliği biyopsisinde infiltrasyon görülmedi.

Hastaya R-CHOP (Retuksimab-Siklofosfomid, Doksorubisin, Vinkristin, Prednizon) tedavisi planlandı. Hasta HbsAg ve Anti-HCV pozitifliği nedeniyle gastroenteroloji ile konsülte edildi. Hastaya, kemoterapiden 15 gün önce lamivudin tedavisine başlaması ve kemoterapi bittikten bir yıl sonrasına kadar devam edilmesi önerildi. Sonuç olarak hastaya, antitüberküloz tedavi yanında, lamivudin ile

beraber altı kür R-CHOP ve iki yıla tamamlanınca-ya kadar üç ayda bir retuksimab verilmesi planlandı. İlk kürde periferik LAP'ler büyük ölçüde kayboldu. Dört kür R-CHOP tedavisi sonunda çekilen kontrol PET BT ile tam yanıt alındığı izlenen hastanın R-CHOP tedavisi altı küre tamamlandı. Hastada var olan hepatit taşıyıcılığına ilaveten çoklu antitüberküloz ilaçlarla ve retuksimab gibi hepatotoksik bir ajanla tedaviye rağmen tedavi süresince ilaçlara ara verdirecek hepatotoksisite görülmedi. Hastanın idame retuksimab tedavisinin 12. ayında hastalısız olarak takibine devam edildi.

TARTIŞMA

Tüberküloz hastalığı hala gelişmekte olan ülkelerde en önemli halk sağlığı problemlerinden biridir. Bulaşıcı olması ve dirençli olguların sayısının artması nedeniyle tedavisi her geçen gün zorlaşan, morbidite ve mortalitesi yüksek bir hastalıktır. Bu nedenle olguların erken tanısı çok önemlidir. Özellikle tüberkülozun endemik olduğu bölgelerde non-Hodgkin lenfoma ile birlikte görüldüğü olgulara literatürde rastlanmaktadır.^[7-9] Tedavilerinin gecikmemesi gereken bu iki hastalığa kronik hepatit B'nin de eklenmesiyle ortaya çıkan karmaşık tablonun tedavisinde çok dikkatli olunması gerektiği ortadadır.

Non-Hodgkin lenfomalı hastaların izleminde tanıdan önce, tanı sırasında veya tanıdan sonra tüberküloz hastalığı ortaya çıkabilir. Bu iki hastalığın birlikteliği lenfomanın rezistan ve relaps hastalık ayrımının da yapılmasını güçleştirmektedir.^[10] Ateş, öksürük, gece terlemesi ve halsizlik şeklindeki klinik bulgular, her iki hastalıkta da olabileceğinden, aktif tüberkülozlu kişiyle temas ve balgamda aside dirençli bakterinin gösterilmesi tanı için önemlidir. Ancak balgamın elde edilebilme gücüğü tanıda karşılaşılabilecek bir sorundur. PPD ayırıcı tanıda önemli olmakla birlikte, hücrel immünitinin baskılanması nedeniyle negatif bulunabilir. Akciğer grafisi her zaman tüm lezyonları görüntüleyemeyebilir. Toraks BT, daha duyarlı olmasına rağmen, lenf bezi tüberkülozu ve non-Hodgkin lenfoma arasındaki spesifik ayrımı sağlayamaz. PET BT tanıda kullanılabilmesine rağmen, hipermetabolik lezyonlar malign dokulara spesifik olmadığından, ayırıcı tanıda yeterli olamazlar.^[11]

Özellikle kuvvetle akciğer tüberkülozu düşünülen ancak balgam yayma ve kültür negatif olgularda, diğer etiyolojik nedenler ekarte edilirse; patolojik değerlendirmeler tanı aşamasında yardımcı bir parametre olarak kullanılabilir. Bu nedenle de invaziv bir girişim olmasına rağmen, biyopsi spesifik ve duyarlı bir tanı aracı olarak önemini korumaktadır.^[12,13]

Hematolojik maliniteye sahip hastalarda tüberkülozun daha sık görülmesinin nedeni hücrel bağışıklığın bu hasta grubunda baskılanmış olmasıdır.^[14] Hücrel bağışıklığın baskılanmasında malitenin kendisinin rolü olduğu gibi, tedavide kullanılan kortikosteroid ve kematerapetiklerin etkisi vardır.^[15] Non-Hodgkin lenfomalı hastaların büyük çoğunluğunda tedaviyle başarı sağlanmakla birlikte, tedavinin kısa ve uzun süreli toksik etkilerinin yakından takibi büyük önem taşımaktadır.^[16,17] Özellikle kemoterapetiklere bağlı gelişebilen hepatotoksisite ve nefrotoksisite bu sorunların başında yer almaktadır. Bizim olgumuzda, karaciğere toksik olabilen kemoterapi ajanları kullanıldığı gibi eşzamanlı antitüberküloz antibiyotikler de kullanılmıştır. Ayrıca, retuksimab gibi potansiyel hepatotoksisitesi olan ve hepatit reaktivasyonuna sebep olabilen bir hedefleyici molekül de tedaviye eklenmiştir. Bütün bunlara ilaveten hastanın kronik Hepatit B'sinin de olduğu düşünülürse, karaciğer fonksiyon testlerinin çok yakın takip edilmesi gerekliliği ortadadır. Bununla beraber, tüm bu durumlar, böyle bir hastanın her üç hastalığının optimal tedavisinin yapılması konusunda bahsedilen sebeplerden dolayı cesaret kırıcı olabilese de, olgumuzda herhangi bir toksisite yaşanmamış ve doz kısıtlama ve/veya ara verme gerekliliği oluşmamıştır.

Tüberküloz tanısıyla takip ve tedavi edilen hastaların bu süreçte diğer hastalıklardan muaf olmadığı her zaman akılda tutulmalıdır. Non-Hodgkin lenfoma ve lenf bezi tüberkülozu birlikte görülebilen hastalıklardır ve ayırıcı tanı yapılabilmesi için ileri inceleme gerekebilmektedir.^[18,19] Ayırıcı tanı fizik muayene, laboratuvar bulguları, PPD testi veya görüntüleme ile yapılabilir. Fakat, bu incelemelerin yetersiz olduğu hastalarda biyopsi veya eksizyonel doku tanısı uygulanabilir. Bizim

olgumuzda olduğu gibi özellikle antitüberküloz tedaviye yeterli yanıt alınamayan hastalarda, tüberkülozun lenfoma ve benzeri diğer hastalıklarla birlikteliği takip ve tedavi sırasında mutlaka göz önünde bulundurulmalıdır.

KAYNAKLAR

1. Yang ZG, Min PQ, Sone S, He ZY, Liao ZY, Zhou XP, et al. Tuberculosis versus lymphomas in the abdominal lymph nodes: evaluation with contrast-enhanced CT. *AJR Am J Roentgenol* 1999;172(3):619-23. [CrossRef](#)
2. Pitlik SD, Fainstein V, Bodey GP. Tuberculosis mimicking cancer--a reminder. *Am J Med* 1984;76(5):822-5. [CrossRef](#)
3. Jadvar H, Mindelzun RE, Olcott EW, Levitt DB. Still the great mimicker: abdominal tuberculosis. *AJR Am J Roentgenol* 1997;168(6):1455-60. [CrossRef](#)
4. Özgüroğlu M, Celik AF, Demir G, Aki H, Demirelli F, Mandel N, et al. Primary splenic tuberculosis in a patient with nasal angiocentric lymphoma: mimicking metastatic tumor on abdominal CT. *J Clin Gastroenterol* 1999;29(1):96-8. [CrossRef](#)
5. Baka M, Doganis D, Pourtsidis A, Tsolia M, Bouhoutou D, Varvoutsis M, et al. Successful treatment in a child with anaplastic large cell lymphoma and coexistence of pulmonary tuberculosis. *Case Rep Pediatr* 2013;2013:928701.
6. Inoue M, Iwaki Y, Hua J, Hagihara M. Pulmonary mucosa-associated lymphoid tissue lymphoma coexisting with intratumoral tuberculosis. [Article in Japanese] *Rinsho Ketsueki* 2012;53(11):1921-5. [Abstract]
7. Minomo S, Tachibana K, Tsuji T, Tsuyuguchi K, Kitaichi M, Hayashi S, et al. Enlargement of intrathoracic diffuse large B-cell lymphoma during treatment of pulmonary tuberculosis: a case report. [Article in Japanese] *Kekkaku* 2012;87(10):663-7. [Abstract]
8. Tang SS, Yang ZG, Deng W, Shao H, Chen J, Wen LY. Differentiation between tuberculosis and lymphoma in mediastinal lymph nodes: Evaluation with contrast-enhanced MDCT. *Clin Radiol* 2012;67(9):877-83. [CrossRef](#)
9. Anai S, Hashisako M, Ikegame S, Wakamatsu K, Nagata N, Nakanishi Y, et al. Mantle cell lymphoma involvement of the pleura and tuberculous pleurisy with pulmonary tuberculosis: a case report and literature review. *J Infect Chemother* 2012;18(2):258-64. [CrossRef](#)
10. Fanourgiakis P, Mylona E, Androulakis II, Eftychiou C, Vryonis E, Georgala A, et al. Non-Hodgkin's lymphoma and tuberculosis coexistence in the same organs: a report of two cases. *Postgrad Med J* 2008;84(991):276-7. [CrossRef](#)
11. Bakheet SM, Powe J, Ezzat A, Rostom A. F-18-FDG uptake in tuberculosis. *Clin Nucl Med* 1998;23(11):739-42. [CrossRef](#)
12. Klein TO, Soll BA, Issel BF, Fraser C. Bronchus-associated lymphoid tissue lymphoma and Mycobacterium tuberculosis infection: an unusual case and a review of the literature. *Respir Care* 2007;52(6):755-8.
13. Karakas Z, Agaoglu L, Taravari B, Saribeyoglu E, Somer A, Guler N, et al. Pulmonary tuberculosis in children with Hodgkin's lymphoma. *Hematol J* 2003;4(1):78-81. [CrossRef](#)
14. Lanjewar DN, Lanjewar SD, Chavan G. Coexistent lymphoma with tuberculosis and Kaposi's sarcoma with tuberculosis occurring in lymph node in patients with AIDS: a report of two cases. *Indian J Pathol Microbiol* 2010;53(3):551-4. [CrossRef](#)
15. Tufan A, Ranci O, Sungur A, Topeli A, Haznedaroglu I, Cöplü L. Concurrent presentations of the sarcoidosis, tuberculosis and lymphoma in a single patient. *Respir Med* 2006;100(5):951-3. [CrossRef](#)
16. Centkowski P, Sawczuk-Chabin J, Prochorec M, Warzocha K. Hodgkin's lymphoma and tuberculosis coexistence in cervical lymph nodes. *Leuk Lymphoma* 2005;46(3):471-5. [CrossRef](#)
17. Lam KY, Chan AC, Chu SM. Tuberculosis and lymphoma of the ileum: unusual association and challenge to diagnosis. *Aust N Z J Surg* 1999;69(7):543-4. [CrossRef](#)
18. Petousi N, Mathew J, Thomas EC. A patient presenting with generalised lymphadenopathy-sarcoidosis, lymphoma or tuberculosis? *BMJ Case Rep* 2012;2012.
19. Costa LJ, Gallafrio CT, França FO, del Giglio A. Simultaneous occurrence of Hodgkin disease and tuberculosis: report of three cases. *South Med J* 2004;97(7):696-8.